10

Experimentelle Beiträge

zur

Lehre von den Abflusswegen

der

vorderen Augenkammer.

Inaugural-Dissertation

zur

Erlangung der Doctorwürde

vorgelegt

der hohen medicinischen Facultät

der

Universität Zürich

von

Jacob Morf

z. Z. Assistenzarzt am Kantonsspital

zu Winterthur.

Genehmigt auf Antrag des Herrn Prof. Dr. O. Haab.

WINTERTHUR

Buchdruckerei von J. Kaufmann.

1888.

184182

Herrn Professor Dr. Otto Haab

aus

hoher Verehrung gewidmet

vom Verfasser.

Experimentelle Beiträge
zur
Lehre von den Abflusswegen
der
vorderen Augenkammer.

Die Feststellung von Abflusswegen des Humor aqueus aus der vorderen Augenkammer hat neben rein anatomischem weit mehr noch pathologisches und therapeutisches Interesse. Findet doch das Glaucom von verschiedenen Seiten seine Erklärung in der Obliteration der Anfangstheile dieser Bahnen und seine Heilung durch Iridectomie in ihrer Wiedereröffnung.

Es kann deshalb nicht auffallen, wenn die Ophthalmologen schon längst ihre Aufmerksamkeit diesem Gebiete geschenkt haben. Die Ursache, dass es bis heute zu einem allgemein anerkannten Resultate nicht gekommen und dass die Meinungen der Autoren noch weit differiren, liegt wohl zum Theil in Fehlerquellen der angewendeten Untersuchungsmethoden, zum Theil aber auch in den Verhältnissen des zu untersuchenden Organes selbst. Die zahlreich ausgeführten Experimente am lebenden und enucleirten Auge haben keine vollständige Klarheit zu schaffen vermocht. Die Frage ob Diffusion und Filtration durch die Bulbuswandungen die Circulation vermitteln oder ob der Humor aqueus präformirte Wege beim Abfluss benutzt, harrt noch ihrer Lösung und hat den bekannten Streit zwischen SCHWALBE und LEBER hervorgerufen.

In Anbetracht dieser Differenz der Ansichten unternahm ich es auf den Vorschlag des Herrn Prof. HAAB, die Abfluss-

verhältnisse der vorderen Augenkammer auf Grund einer experimentellen Versuchsreihe am Kaninchen zu studiren. Das Hauptaugenmerk war dabei darauf gerichtet, durch Injection einer Zinnoberanreibung oder Anlegung einer Milzbrandkultur in der vorderen Augenkammer die Existenz offener Abflusswege nachweisen zu können.

Bevor ich jedoch auf die genauere Beschreibung dieser Versuche eingehe, wird es thunlich sein, einen Rückblick zu werfen auf die in diesem Gebiete schon gemachten Beobachtungen und Entdeckungen.

Da der Flüssigkeitsstrom aus der hintern in die vordere Kammer den Weg zwischen vorderer Linsen- und hinterer Irisfläche und durch die Pupille nimmt, (EHRLICH, PFLÜGER, SCHŒLER und UHTHOF), entgegen der Ansicht ULRICH's[1]), welcher seinen „Irisfiltrationstreifen“ an der Basis der Iris als solchen bezeichnet, so bleiben für den Abfluss des vorderen Kammerwassers, den anatomischen Verhältnissen entsprechend, Iris, Kammerwinkel und Cornea übrig.

Es fragt sich also:

1) Ist der histologische und physiologische Bau eines dieser Gebilde ein derartiger, dass dasselbe dem Kammerwasser den Durchgang gestattet?
2) Kommt diese Eigenschaft nur einem, mehreren oder sämmtlichen zu?
3) Worin besteht die Eigenschaft? Findet der Abfluss durch Diffusion und Filtration statt oder bestehen präformirte Wege?
4) Wohin gelangt der Humor aqueus, nachdem er die vordere Kammer verlassen hat?

Die älteren Autoren waren allgemein der Ansicht, dass der Humor aqueus die Hornhaut durchdringend, in den Conjunctivalsack abfliesse und begründeten dies durch die Thatsache, dass bei Druck auf den todten Bulbus auf der Vorder-

[1]) Ueber die Ernährung des Auges. v. Græfe's Archiv, Bd. XXVI. 3.

fläche der Cornea sich feine Tröpfchen ansammeln, die aufgetrocknet sich rasch wieder erneuern.

Begründeter Zweifel gegen diese Anschauungen wurde wohl zuerst von MITROPHAN MIMOKY[1]) erhoben, der Kaninchen gelbes Blutlaugensalz theils in den Magen-Darmtract, theils in den Conjunctivalsack, theils in's subcutane Bindegewebe brachte. Er kam zum Schlusse, dass die Hornhaut zwar nach dem Absterben für eine Lösung des genannten Salzes diffusionsfähig sei, niemals aber die lebende. Eine Ursache dieses Verhaltens wird aber von MIMOKY nicht angegeben.

Eingehender beschäftigte sich SCHWALBE[2]) mit dem Strömungsmechanismus des Kammerwassers. Durch Injection „nicht diffusibler farbiger Flüssigkeiten" in die vordere Augenkammer suchte er sich die Abflusswege zu färben und zugleich den Beweis ihrer Praeexistenz zu erbringen. Es gelang ihm dies auch insofern, als trotz aller Anstrengungen von anderer Seite seine Behauptungen bis heute nicht mit genügender Beweiskraft widerlegt werden konnten.

Er gibt die Diffusionsfähigkeit der Cornea zu, indem er behauptet, dass die hinteren Schichten derselben von der vorderen Kammer aus ernährt werden, während die Füllung des Saftkanälchensystems der vorderen Schichten von den Randgefässen aus stattfinde. Dagegen negirt er die Filtrationsfähigkeit der Cornea. Er bezeichnet wie LEBER als Filtrationshinderniss das Endothel der Membrana DESCEMETII.

Da es aber a priori einleuchten musste, dass das durch die Cornea diffundirende Kammerwasser an Quantität dem Zuflusse aus der hinteren Kammer keineswegs gleichkomme, also Drucksteigerung im Auge die nothwendige Folge sein müsste, so stand zu erwarten, dass mittelst Färbung noch andere Abflusswege zu finden seien.

[1]) Experimentelle Beiträge zur Diffusion im Auge. v. Graefe's Archiv, Bd. XI. 2.

[2]) Untersuchungen über die Lymphbahnen des Auges und ihre Begrenzungen. M. Schultze's Archiv. Bd. VI. 1 und 2 1887. Anatomie der Sinnesorgane. S. 176—179 und 214—218, Erlangen 1887.

SCHWALBE bezeichnet als solchen den Kammerwinkel und lässt den Flüssigkeitsstrom durch den FONTANA'schen Raum in den SCHLEMM'schen Canal und von diesem durch Verbindungsäste mit den aus dem Ciliarmuskel kommenden vorderen Ciliarvenen in offene Communication treten. Er schildert diesen Befund in seiner Anatomie der Sinnesorgane, S. 176 wie folgt: „Mag man also den SCHLEMM'schen Canal wegen seiner directen offenen Communicationen mit den perforirenden Aesten der vorderen Ciliarvenen als Vene oder Venenplexus bezeichnen, so ist damit über seine Bedeutung nichts ausgesagt. Nun ergeben aber Injectionen in die vordere Augenkammer, dass er es vorzugsweise ist, welcher bei Drucksteigerungen in der vorderen Kammer eine Minderung des Druckes durch Aufsaugung des nöthigen Quantums Kammerwasser vermittelt. Denn injicirt man in die vordere Kammer nicht diffusible farbige Flüssigkeiten (gelöstes Berlinerblau, Alkannin-Terpentin, Asphaltchloroform) so nimmt man sehr bald eine Füllung der vorderen Ciliarvenen ausserhalb des Bulbus sowie des episcleralen Venen-Netzes wahr (SCHWALBE). Schnitte ergeben, dass die Injectionsmasse aus der vorderen Kammer zunächst in das Lückensystem des FONTANA'schen Raumes gelangt, dasselbe bis zur Basis der Ciliarfortsätze erfüllend, sodann aber durch das Plattenwerk der Innenwand des SCHLEMM'schen Canals hindurch in dessen Gefässlumen eingedrungen ist, von wo aus ihr offene Communicationen mit den vorderen Ciliarvenen zu Gebote standen. Dass im FONTANA'schen Raum ein mit der vorderen Kammer communicirendes Lückenwerk vorhanden ist, daran zweifelt Niemand; auch die injicirbaren Spalträume der Innenwand des SCHLEMM'schen Canals können nicht bestritten werden; sie gewähren besonders im vorderen, innern Theile derselben einen leichten Durchtritt. Es stände also nur das zarte Endothelhäutchen der Injectionsmasse im Wege, an dem Oeffnungen bisher nicht mit Sicherheit beobachtet sind. Die Thatsache der Füllung des SCHLEMM'schen Canals bei Injection nicht diffusibler Massen

in die vordere Augenkammer beweist, dass Einrichtungen für den Durchtritt vorhanden sein müssen, mögen sie nun in offenen Löchern des Endothels oder in Kittsubstanzlinien desselben zu suchen sein, die ja auch an andern Stellen des Körpers für Injectionsmassen der genannten Art bei Erweiterung durchlässig werden. Eine Erweiterung bedingende Dehnung wird hier bei jeder Contraction des Ciliarmuskels zu Stande kommen, da ja die meridionalen Fasern des letztern zum Theil mit der Innenwand des SCHLEMM'schen Canals in Verbindung stehen. Es wird aber zugleich die innere Wand von der äussern abgehoben und dadurch ein negativer Druck im SCHLEMM'schen Canale erzeugt, der also die Aufsaugung des Kammerwassers in hohem Grade begünstigt. So ist die Aufsaugung von Kammerwasser durch den SCHLEMM'schen Canal und die vorderen Ciliarvenen leicht verständlich. Das Gewebe des FONTANA'schen Raumes verhält sich dabei wie ein mit Flüssigkeit durchtränkter Schwamm, der sich in dem Maasse, als sein Inhalt vom SCHLEMM'schen Canale aufgesaugt wird, aus der vorderen Kammer wieder füllt. Ich möchte die ganze Einrichtung am ehesten vergleichen mit der von KEY und RETZIUS beschriebenen Einrichtung der PACCHIONI'schen Granulationen, ebenfalls kleiner Schwämmchen, welche in Divertikel des Venensystems der Dura hineintauchen".

Als constanten Befund erwähnt SCHWALBE in seiner Arbeit „Ueber ein mit Endothel bekleidetes Höhlensystem zwischen Chorioides und Sclerotica" (Centralblatt für die med. Wissenschaften 1868, pag. 849) Füllung des Canalis PETITI nach Injection in die Vorderkammer, welche nicht auf dem Wege zwischen Iris und Linse zu Stande gekommen sein könne, da zwar allerdings das Pupillargebiet blau gefärbt, diese Färbung aber genau durch den Pupillarrand begrenzt gewesen sei. Die Iris werde vielmehr durch die hervorgerufene Drucksteigerung in der vorderen Kammer fest auf die Linse gepresst, was das Durchfliessen von Farbstoff zwischen beiden Gebilden verhindere. Es sei also folgerichtig, einen directen,

wenn auch vorläufig noch unbekannten Zusammenhang zwischen vorderer Kammer und Canalis PETITI anzunehmen.

Ferner sah SCHWALBE in mehreren seiner Präparate vom Canalis SCHLEMMII beginnend, schief nach hinten und aussen an die Oberfläche der Sclera ziehend, einen Canal, dessen innerer Theil constant mit Berlinerblau gefüllt war. Es gelang ihm auch bei directer Injection in den SCHLEMM'schen Canal zugleich die vordere Kammer und die conjunctivalen Venen zu füllen.

Es musste diesen Befunden von vornherein die weittragendste Bedeutung zugemessen werden; denn es war nun ein Leichtes, sich wenigstens eine Entstehungsart des Glaucom's zu construiren, ich meine die Verlegung des Abflussweges des Humor aqueus im Kammerwinkel. Gerade die Wichtigkeit dieser schwebenden Frage musste wiederum zu weiterer Prüfung der Strömungsverhältnisse aus der vorderen Kammer aufmuntern.

LEBER und seine Schüler machten es sich zur Aufgabe, die SCHWALBE'schen Angaben zu controliren, respective zu ergänzen und förderten die Frage durch eine Reihe interessanter Arbeiten. LEBER[1]) und RIESENFELD[2]) erzeugten durch Kochsalzinjectionen in die vordere Augenkammer frisch enucleirter Augen von Schwein, Hund und Katze unter Quecksilberdruck eine erhöhte Spannung in derselben. Da der Druck nach der Injection rasch und fortwährend sank und die Vorderfläche der Cornea vollständig trocken blieb, dagegen das subconjunctivale und conjunctivale Gewebe stark durchfeuchtet wurden, so war die Indication gegeben, den Kammerwasserabfluss in die Corneoscleralgrenze zu verlegen. Diese Annahme bestätigte sich denn auch, als LEBER diffusionsfähiges Carmin als Injektionsflüssigkeit verwendete. Es zeigte sich dabei eine

[1]) Studien über den Flüssigkeitswechsel im Auge. v. Graefe's Archiv, Bd. XIX, 2. S. 87.

[2]) Zur Frage über die Transfusionsfähigkeit der Cornea und die Resorption aus der vordern Augenkammer. Inauguraldissertation. Berlin 1871.

besonders intensive Färbung des FONTANA'schen Raumes und von diesem aus bis an die Oberfläche des Sclera, wo auch einige mit Carmin gefüllte Gefässe zu beobachten waren. Im Scleralgewebe konnte von Gefässfüllung nichts constatirt werden.

Injectionsversuche mit nicht diffundirendem Berlinerblau ergaben in sofern ein negatives Resultat, als eine Blaufärbung nur in der vordern Kammer und namentlich in den Maschenräumen des Ligamentum pectinatum zu entdecken war, dagegen SCHLEMM'scher Canal, sclerale und episclerale Gefässe und Gewebe vollkommen frei von Farbstoff sich erwiesen.

LEBER hatte die SCHWALBE'sche Ansicht, dass die vordere Augenkammer mit Lymphgefässen in Verbindung stehe, schon deshalb als unhaltbar bezeichnet, weil in diesem Falle nach Paracentese derselben nothwendiger Weise Blut aus den vorderen Ciliarvenen in die Lymphgefässe überfliessen müsste, sofern letztere nicht mit Klappenvorrichtungen ausgestattet seien, wovon bis heute noch nichts bekannt geworden.

Die Richtigkeit dieser Behauptung schienen ihm seine Injectionsversuche zu belegen. Um seiner Sache aber ganz sicher zu sein, unterband er alle abführenden Gefässe oder injicirte sie mit erstarrenden Flüssigkeiten, wodurch eher eine Füllung von Lymphbahnen von der vordern Kammer aus zu erhalten war. Auch dies misslang. Injection einer Mischung von Berlinerblau mit Carmin hatte nur Rothfärbung des corneoscleralen und conjunctivalen Gewebes zur Folge, während Blaufärbung über den FONTANA'schen Raum hinaus nicht zu finden war.

Neben der Corneo-scleralgrenze soll auch der vorderen Irisfläche eine resorbirende Wirkung auf das Kammerwasser zukommen, welche LEBER dem feinen Capillarnetz derselben zuschreibt. An der Oberfläche der Hornhaut könne dagegen unter normalen Verhältnissen nur durch Verdunstung Flüssigkeit verloren gehen, indem das Endothel der Membrana DESCEMETII dem Humor aqueus den Durchgang nicht gestatte.

Erst nach dem Absterben oder der Verletzung dieses Endothels quillt die Cornea und trübt sich.

KNIES veröffentlichte dann eingehende Untersuchungen über diesen Gegenstand in zwei Arbeiten: „Die Resorption von Blut in der vorderen Augenkammer", Virchow's Archiv, Bd. LXII, S. 537, und „Zur Lehre von den Flüssigkeitsströmungen im lebenden Auge und in den Geweben überhaupt", Virchow's Archiv, Bd. LXV, S. 401—409. Auch ihm gelang es nicht, einen offenen Zusammenhang der vorderen Kammer mit Gefässen zu constatiren. In der ersteren Arbeit bespricht er Injectionen von gelbem Blutlaugensalz, löslicher Stärke und defibrinirtem und nicht defibrinirtem Blut in die vordere Augenkammer. Er legt dabei das Hauptgewicht auf die erzielte Blaufärbung der Bulbuswandungen durch Einwirkung von Eisenchlorid auf das Ferrocyankali. Die Versuche mit Stärke und Blut werden mehr untergeordnet abgehandelt. In kurzen Zügen wiedergegeben, findet er etwa Folgendes:

Injicirt man in die vordere Augenkammer eines lebenden Kaninchens eine Lösung von gelbem Blutlaugensalz ohne Druck und nachdem man das Kammerwasser hat abfliessen lassen und legt dann das enucleirte Auge in eine Eisenchloridlösung, so erzielt man eine Blaufärbung der Kittleisten zwischen den Endothelzellen der Membrana DESCEMETII, sowie der Hornhautsubstanz bis zum vorderen Epithel. Die Epithel- und Hornhautzellen selbst verhalten sich inactiv zur Färbung. Die hintern Lamellen der Hornhaut sind stärker gefärbt als die vorderen und es nimmt die Färbung von hinten nach vorn ab.

Das conjunctivale Gewebe am Hornhautrande ist weniger gefärbt als das subconjunctivale.

Blaufärbung weist ferner das Ligamentum pectinatum, sowie die Iris, letztere aber nur an ihrer Basis auf. Es ergibt sich daraus, dass aus der vorderen Kammer eine beständige Strömung stattfindet durch die Kittleisten zwischen den Endothelzellen der M. DESCEMETII und die Hornhautsaftbahnen nach

dem subconjunctivalen Gewebe am Hornhautrande und eine fernere durch das Ligamentum pectinatum Die Iris ist nicht ein resorbirendes sondern ein secernirendes Organ, denn nur wenn die Injection mit Drucksteigerung verbunden ist, färbt sich dieselbe.

Lösliche Stärke wird als solche nicht resorbirt, weil sie sich mittelst Jod nur in einem Fibringerinsel nachweisen lässt, das sich in der vorderen Kammer befindet. Dagegen tritt deutliche Blaufärbung der Cornea und des Kammerwassers ein, wenn das Auge mit Kalilauge und Kupfervitriol behandelt wird. Es muss also die Stärke, um resorbirt werden zu können, vorerst in diffusionsfähige Zersetzungsproducte umgewandelt werden.

Defibrinirtes Blut wird ebenfalls resorbirt, schneller die weissen, langsamer die rothen Blutkörperchen. Im nicht defibrinirten Blut verhalten sich freischwimmende Blutkörperchen wie im defibrinirten.

Die zweite Arbeit ist theilweise eine Ergänzung der ersten und behandelt neben dem Abfluss des Kammerwassers auch dessen Herkunft. Untersuchungsobject ist wiederum das Kaninchenauge, in dessen Glaskörperraum Ferrocyankali injicirt wird. Nach 1—4 Stunden wird das Auge in Eisenchloridlösung gelegt, um die oben besprochene Blaufärbung zu erzielen. Daraufhin erweisen sich Iris und Corpus ciliare diffus blau, wenn auch nicht so intensiv wie der FONTANA'sche Raum. Die Cornea färbt sich nur nach Punction der vorderen Kammer, was eine beschleunigende Wirkung der Paracentese auf die Flüssigkeitsströmung im Auge annehmen lässt. Eine scharf begrenzte Linie, die in der Nähe des Cornealrandes beginnt, zieht sich zwischen den Endothelzellen der Membrana DESCEMETII und durch letztere selbst in das Cornealgewebe hinein. Hier biegt sie unter einem bald grösseren bald kleineren Winkel nach hinten ab und verläuft im Scleralgewebe zwischen innerem und mittlerem Drittel der Sclera nach hinten bis zum Aequator des Auges, wo sie sich allmählig verliert. Das

Gewebe zeigt im Verlauf dieser Linie keine Differenz vom übrigen Scleralgewebe. Statt in der Cornea kann diese Linie auch direct am FONTANA'schen Raum ihren Anfang nehmen. KNIES glaubt sie als einen durch die Sclera gehenden Abflussweg des Humor aqueus bezeichnen zu müssen.

Die KNIES'schen Befunde erhalten ihre Bestätigung und einige Erweiterung in der in v. Græfe's Archiv, Bd. XXV. 2. erschienenen Arbeit von WEISS: „Ueber die Abflusswege der intraocnlären Flüssigkeit". WEISS injicirte ebenfalls Ferrocyankali in die vordere Augenkammer mittelst Schraubenspritze und controlirte seine Versuche mit Tusche. Er fand einen vierfachen Abfluss:

1. Durch die Cornea in's subconjunctivale Bindegewebe.
2. Längs der in der Gegend des FONTANA'schen Raumes nach aussen umbiegenden Bindegewebszüge der Sclera.
3. Längs der in der Corneo-Scleralgrenze von innen nach aussen ziehenden Gefässe.
4. Durch die von KNIES beschriebene Linie, welche vor oder am FONTANA'schen Raum beginnt und zwischen mittlerem und innerem Drittel der Sclera sich nach hinten zieht. Es verliert sich diese Linie aber nicht, wie von KNIES angegeben wurde, am Aequator des Auges, denn WEISS konnte sie bis in die Nähe des Opticus-Durchtrittes verfolgen, wo sie unter rechtem Winkel die Sclera nach aussen durchbricht und im Orbitalgewebe sich verliert.

ULRICH[1]) in Strassburg stimmt im Wesentlichen mit den von KNIES und WEISS gemachten Angaben überein; seine Versuche beanspruchen aber deshalb ein besonderes Interesse, weil sie ihn veranlassten, den Flüssigkeitsstrom von der hinteren in die vordere Kammer in den Irisansatz zu verlegen. ULRICH fand nämlich nach Injection von Ferrocyankali in den Glaskörper oder in's subcutane Bindegewebe und nachfolgender Blaufärbung mit Eisenchlorid constant einen blauen Streifen am Irisansatz. Derselbe durchsetzt die Iris quer von

[1]) Ueber die Ernährung des Auges. v. Græfe's Archiv, Bd. XXVI 3.

hinten nach vorn und ist dreieckig mit der Basis am vorderen Irisrande. Er nennt denselben „Filtrationsstreifen der Iris", im Gegensatz zu einem zweiten, vom grossen Ringgefäss der Iris ausgehenden und in der vorderen Kammer endigenden Streifen, dem „Secretionsstreifen" der Iris. Die Fortsetzung zum Irisfiltrationsstreifen bildet der in oder vor dem FONTANA'schen Raum beginnende KNIES'sche Streifen, welcher durch die Sclera nach hinten zieht. Dem Irissecretionsstreifen entspricht in der Cornea ein zweiter, pupillarwärts vom KNIES'schen liegender Filtrationsstreifen der Cornea, welcher sich mit dem KNIES'schen vereinigt.

Ausser im Verlauf der eben genannten Streifen war immer eine Anhäufung von Farbstoff im FONTANA'schen Raum und von hier peripherwärts bis in's subconjunctivale Zellgewebe in den Lymphbahnen der Corneo-Scleralgrenze zu sehen.

Controlversuche mit Tusche bestätigten ULRICH seine Resultate nicht. Auch BAUMGARTNER[1]), der geriebenen Zinnober und Berlinerblau als Injectionsflüssigkeit verwendete, gelang dies nicht. Dagegen führten Fluoresceininjectionen, wie sie vorher schon von EHRLICH und PFLÜGER gemacht wurden, zum gleichen Ziele.

HEISRATH[2]) tritt mit Entschiedenheit für die SCHWALBE'sche Ansicht offener Communication der vorderen Kammer mit den vorderen Ciliarvenen ein. Nach ihm tritt auf Injection diffundirender und nicht diffundirender Farbstoffe in die vordere Kammer so rasche Füllung der vorderen Ciliarvenen ein, dass an eine Filtration nicht gedacht werden kann. Venenverletzung, die durch den angewendeten und oft abnorm hohen Druck hätte herbeigeführt werden können und die auch SCHWALBE von LEBER zum Vorwurf gemacht wurde, schliesst er mit Sicherheit aus. Zinnoberkörner und Blutkörperchen gehen ebenfalls leicht in die Ciliarvenen über.

---

[1]) v. Graefe's Archiv, Bd. XXIX, S. 3.

[2]) Ueber die Abflusswege des Humor aqueus mit besonderer Berücksichtigung des sogenannten Fontana'schen und Schlemm'schen Kanals. v. Graefe's Archiv, Bd. XXVI, 2.

In der Cornea und Iris ist nie Injectionsflüssigkeit zu finden, dagegen im Corpus ciliare und im inneren Theil der Sclera. Daran, dass nie Blut in die vordere Kammer aus den Ciliarvenen übertritt, trotzdem z. B. an Leichen bei hängendem Kopf der SCHLEMM'sche Kanal sich füllt, ist nicht die Existenz eines Klappensystems der Abflusswege schuld, sondern die Beschaffenheit des Kammerwinkels.

Zu erwähnen sind nun noch die von BRUGSCH unter LEBER'S Leitung gemachten Untersuchungen „Ueber die Resorption körniger Farbstoffe aus der vorderen Augenkammer", v. Græfe's Archiv Bd. XXIII., womit ich die einschlägige Litteratur möglichst vollständig gesammelt zu haben glaube.

BRUGSCH injicirt in's luxirte Auge des lebenden Kaninchens eine Anreibung von Tusche oder Zinnober in einer $^3/_4$% Kochsalzlösung, nachdem er den Humor aqueus hat abfliessen lassen, bis zu praller Füllung der vorderen Kammer.

Bald nach der Injection wird der Farbstoff zum Theil in ein der vorderen Irisfläche und dem Ligamentum pectinatum anhaftendes Fibringerinnsel eingeschlossen, zum Theil liegt er frei in der Kammer, um von Lymphkörperchen aufgenommen und nachher in's Gerinnsel getragen zu werden. Es wird dadurch eine Senkung der Pigmentkörner verhindert. Nach 24 Stunden ist im Pupillargebiet keine Injectionsmasse mehr zu beobachten und erscheint dasselbe „wie mit einem Locheisen ausgehauen." BRUGSCH nimmt an, dass dieselbe durch den aus der hinteren in die vordere Kammer gehenden Flüssigkeitsstrom weggeschwemmt werde.

An der Vorderfläche der Iris und im Ligamentum pectinatum sammelt sich nun eine Menge Lymphkörperchen an, welche in das Gerinnsel einwandern und sich der Farbstoffkörnchen bemächtigen. Mit diesen mehr oder weniger gesättigt, kehren sie wieder an den Ort ihrer Herkunft, d. h. in Iris und Ligamentum pectinatum zurück, wo sie sich regellos ablagern. Sie folgen keineswegs dem Verlauf von Gefässen oder finden sich in letzteren selbst vor, wie dies CALBERLA[1]) behauptet hat.

[1]) Pflüger's Archiv, IX, pag. 468.

Auch das Corpus ciliare ist mit denselben erfüllt, von wo aus sie in die Chorioidea einwandern und in derselben bis zum Aequator verfolgt werden können. Der Perichorioidalraum ist gänzlich frei von denselben.

Dagegen findet sich reichliche Pigmentzellenanhäufung in der Scheide von Scleralgefässen, die am FONTANA'schen Raum beginnen und die Bulbuswandung durchbrechend gerade nach aussen ziehen. Im Gefässlumen selbst kommen Zellen nicht vor. Im Uebrigen ist die Sclera frei.

Aus den Gefässscheiden gelangen die Zellen wahrscheinlich in den Tenon'schen Raum.

An der Cornea lagert sich ebenfalls ein Fibringerinnsel ab und die Endothelzellen der Membrana DESCEMETII füllen sich mit Pigment, während die Kittsubstanzleisten zwischen ihnen frei bleiben, wie das Cornealgewebe selbst.

Gestützt auf diese Versuchsergebnisse wagt es BRUGSCH nicht, für die Existenz offener Abflusswege aus der vorderen Kammer einzutreten, was mir etwas sonderbar erscheint. Es wird sich mir im Verlauf dieser Arbeit noch Gelegenheit bieten, auf die BRUGSCH'schen Untersuchungen zurückzukommen.

Eigene Untersuchungen.

Wenn ich bei meinen Untersuchungen ausschliesslich nur feste Substanzen, sei es in Form einer Emulsion, sei es direct als solche verwendete, so ist diese Einseitigkeit nicht etwa der Ansicht entsprungen, es seien bloss offene Abflusswege durch die Bulbuswandungen vorhanden und jede andere Abflussart unmöglich. Diesen Schluss zu ziehen erlaubte die über diesen Gegenstand angeführte litterarische Uebersicht keineswegs. Es leitete mich vielmehr der Umstand, dass die Arbeiten, bei denen farbige Flüssigkeiten als Injectionsmassen verwendet worden sind, sowohl an Zahl, als auch an vielseitiger Gestaltung der Versuche über jene mit körnigen Injectionsmassen prävaliren, die letzteren jedoch der Art ausgefallen sind, dass sie die Existenz offener Abflusswege aus der vorderen Kammer wahrscheinlich machen. BRUGSCH hat den Gedanken geäussert, es stehe zu erwarten, dass das injicirte Pigment in den Lymphbahnen sich ablagern werde, wenn solche mit der vorderen Kammer in Verbindung stehen. Mir scheint, es habe sich ihm diese Vermuthung auch realisirt, wenn er Anhäufung von Zinnoberkörnern in der Scheide von Gefässen beschreibt, welche am FONTANA'schen Raum beginnen und nach aussen die Bulbuswandung durchbrechen.

Ich durfte also erwarten, durch diese oder jene zweckmässige Modification der Untersuchungsart ein günstiges Resultat im Sinne der SCHWALBE'schen Abflusstheorie zu erreichen.

Ich bediente mich zweier parallel gehender Versuchsreihen, um wo möglich die eine durch die andere controliren zu können, soweit es die Differenz der zur Verwendung gebrachten Injectionsstoffe gestattete. Als solche benützte ich einerseits eine Anreibung fein gemahlenen Zinnobers, anderseits den Milzbrandbacillus. Als Versuchsthier wurde in allen Fällen das Kaninchen gewählt.

A. Injection von in Wasser angeriebenem Zinnober in die vordere Augen-Kammer.

Soll bei einem chirurgischen Eingriff und mag er augenscheinlich von noch so geringer Bedeutung sein, ein günstiges Resultat nicht in Frage gestellt werden, so ist vor Allem darauf zu achten, eine Wundinfection zu vermeiden. Man setzt es deshalb seit LISTER als selbstverständlich voraus, dass das Operationsfeld auf's Genaueste desinficirt werde. Ich habe denn auch der Desinfection bei allen Versuchen mein besonderes Interesse geschenkt.

Zur Injection der Zinnoberemulsion benützte ich eine gewöhnliche Pravazspritze mit feiner Kanüle, die vorher immer einige Zeit in einer 4 % Carbolsolution gelegen hatte und direct aus dieser zur Verwendung kam. Der Zinnober soll möglichst fein gerieben sein, will man sich nicht alle Augenblicke der Gefahr aussetzen, dass die Kanüle sich verstopft. Man bedient sich deshalb am besten solcher Präparate, wie sie von einigen renommirten Fabriken für die Aquarellmalerei hergestellt werden. Ich machte mir jeweilen eine geringe Menge einer wässerigen Emulsion in einer durch Erhitzen sterilisirten Uhrschale zurecht. Das zur Anreibung nothwendige Wasser wurde ebenfalls durch Kochen sterilisirt. Nachdem dann die Cornea durch aseptisches Cocaïn anästhetisch gemacht war, wurde der Conjunctivalsack mit einer Sublimatlösung von 1,0 : 5000,0 ausgewaschen.

Dass ich hier die selbstverständlichen Vorbereitungen zur Erreichung einer vollständigen Asepsis besonders betone, mag vielleicht Diesem oder Jenem ein Lächeln abzwingen und dass in den angeführten Arbeiten dieser Gegenstand zur Sprache gekommen sei, dessen erinnere ich mich allerdings auch nicht. Allein es scheint mir dies keineswegs überflüssig zu sein. Es machte mir nämlich gerade die BRUGSCH'sche Arbeit den Eindruck, als sei einer richtigen Desinfection zu wenig Aufmerksamkeit geschenkt worden; denn das regel-

mässige Auftreten von Exsudaten in der Vorderkammer mit der massenhaften Anhäufung von Lymphkörperchen in Iris und FONTANA'schem Raum ist doch wohl als entzündliche Erscheinung anzusprechen, die meines Erachtens hätte vermieden werden können.

Es war für mich von Wichtigkeit, ein Injectionsverfahren anzuwenden, welches für das Auge möglichst schonend war, d. h. seine physiologischen Functionen möglichst wenig beeinträchtigte. Ich versuchte zu diesem Ende, den Zinnober in die vordere Kammer zu bringen, ohne die Lage des Bulbus in der Orbita wesentlich zu ändern und unnöthige Zerrungen zu verursachen (BRUGSCH luxirte den Bulbus). Es war mir ferner daran gelegen, eine länger anhaltende intraoculäre Drucksteigerung nach der Injection zu vermeiden, um den Einwurf zu paralysiren, es sei die Farbstoffresorption ermöglicht worden durch Gefässverletzung in Folge hohen Druckes.

Ich fasste die Conjunctiva etwas hinter dem unteren Cornealrande mit einer Fixirpincette und stach hierauf die Canüle der Pravazspritze am oberen Cornealrand in die vordere Kammer ein. War die Spitze bis zur Pupille vorgeschoben, so entleerte ein leichter Druck auf den Stempel eine geringe Menge des Zinnobers, sodass die Kammer durch dieselbe nicht ausgefüllt wurde. Nach dem Rückzug der Canüle floss immer ein Theil des Humor acqueus ab, worauf die Cornea leicht sich faltete, welche Fältelung durch die ungehinderte Secretion des Kammerwassers nach kurzer Zeit verschwand.

Ein unangenehmer Zwischenfall kann hierbei eintreten, wenn der Farbstoff ebenfalls durch die Einstichsöffnung ausfliesst, mitgerissen vom Humor acqueus. Es ist mir dies anfänglich mehrere Male vorgekommen, liess sich aber leicht beseitigen durch Anwendung einer dickflüssigen Anreibung.

Ich machte die Injection ohne Ausnahme in beide Augen des Kaninchens in derselben Sitzung und legte kein Gewicht darauf, beiderseits gleichviel Zinnober in die Kammer zu bringen. Nur darf hier des Guten nicht zu viel geschehen.

Es hat mich nämlich die Erfahrung gelehrt, dass nicht nur eine mangelhafte Desinfection die Bildung von Exsudaten begünstigt, sondern dass sie auch sehr leicht dann entstehen, wenn die Körner in allzu grosser Masse anwesend sind. Auch wird in letzterem Fall später beim Schneiden der Präparate leichter störende Verschleppung des Zinnobers zu Stande kommen.

Die Versuche erstreeken sieh auf elf Kaninehen. Die Lebensdauer der einzelnen Thiere vom Zeitpunkt der Injection an wurde allmählig verlängert und varirt zwisehen 5 Stunden und 20 Tagen. Sie ergibt sich aus folgender Tabelle:

Kaninehen	No.	I.	Tod	5	Stunden	naeh	der	Injection.
„	„	II.	„	1×24	„	„	„	„
„	„	III.	„	2×24	„	„	„	„
„	„	IV.	„	3×24	„	„	„	„
„	„	V.	„	4×24	„	„	„	„
„	„	VI.	„	5×24	„	„	„	„
„	„	VII.	„	6×24	„	„	„	„
„	„	VIII.	„	7×24	„	„	„	„
„	„	IX. u. X.	„	14×24	„	„	„	„
„	„	XI.	„	20×24	„	„	„	„

Naeh der Injection nahm ieh in jedem Falle einen kurzen Status auf, dem ich die bis zum Tode des Thieres gemachten Beobaehtungen beifügte. War das Thier getötet, so wurde jeweilen die ganze Orbita ausgeräumt, um auch die Adnexa des Bulbus der mikroskopischen Untersuchung unterziehen zu können. Als Erhärtungsflüssigkeit diente für das eine Auge Alkohol, für das andere MÜLLER'sehe Flüssigkeit.

Wie ich schon angedeutet habe, blieben entzündliche Erscheinungen nach der Injection in der Regel aus und das Versuchsthier war gewöhnlich so munter wie zuvor. Nicht einmal leichtere conjunctivale und pericorneale Gefässinjection konnte mit Sicherheit eonstatirt werden. Die Einstichsöffnung in der Cornea war am folgenden Tag jeweilen schon fest verklebt und kaum mehr zu finden ohne Anwendung der seit-

lichen Beleuchtung. Keratitis mit vorderer Synechie kam mir einmal zu Gesicht.

Die Vertheilung des Zinnobers im Kammerraum gestaltete sich ziemlich manigfaltig, wenn auch ein Prinzip seiner Ablagerung eclatant zum Ausdruck gelangte und in keinem Falle fehlte. Es ist das die Senkung desselben. Ohne Ausnahme hatte sich der grösste Theil des Farbstoffes schon nach kurzer Zeit im unteren Kammerwinkel angesammelt, denselben nach Art eines Hypopyons mehr oder weniger anfüllend. Das Niveau der abgelagerten Masse war theils horizontal, theils nach oben leicht concav. Die seitlichen Spitzen zogen sich in feine Linien aus, die kranzartig an der ganzen Cornealperipherie durchschimmerten.

Im Uebrigen vertheilten sich kleinere Parthieen ganz regellos in der Kammer. Oft sah ich grössere Fleeke direct im Pupillargebiet liegen.

Die von BRUGSCH mitgetheilte Beobachtung, dass das Pupillargebiet jeweilen frei und hier der Farbstoff gleichsam mit einem Loeheisen ausgeschlagen sei, machte ich nur einmal und nur an einem Auge des betreffenden Kaninchens. Ausser im Kammerwinkel hatten sich hier die Zinnoberkörner vornehmlich am Pupillarrand kreisförmig abgelagert. Von diesem Kreis aus zogen sich rothe schmale Streifen auf der Vorderfläche der Iris radiär gegen den Irisansatz, sodass eine elegante Sternfigur sich präsentirte.

Dass grössere Fibrinausscheidungen meist nur bei zu reichlicher Injection sich bildeten, wird wohl eher einem physikalischen als dem chemischen Reiz des Zinnobers auf das Kammerwasser zugeschrieben werden müssen. Es scheint auch, dass das Kammerwasser diesem Reiz eine geraume Zeit ausgesetzt sein muss, bevor die Gerinnung eintritt. Dafür spricht die Thatsache, dass die Dichtigkeit des im Exsudat eingeschlossenen Zinnobers von oben nach unten zunimmt, derselbe also vor seinem Einschluss schon längst dem Einflusse der Schwere gefolgt ist.

Die Senkung des Zinnobers auf den Kammerboden bestimmte mich, die Schnitte parallel zum verticalen Meridian anzulegen. Es gelangte so bequem in jedem Präparate die Senkung zur Demonstration und konnte leicht die Stelle der grössten Farbstoffanhäufung mit derjenigen der geringsten verglichen werden. Die Schnitte wurden ferner von hinten nach vorn geführt, um dem Einwande zu begegnen, es seien allfällig in der Sclera sich befindliche Farbstoffkörner durch Verschleppung beim Schneiden dorthin gelangt.

Was nun das Resultat der mikroskopischen Untersuchung der einigen hundert Präparate anbetrifft, so hat dasselbe die gehegte Vermuthung vollauf bestätigt, die Vermuthung nämlich, dass der Abfluss des Humor aqueus durch offene Wege stattfinde.

Der untere Kammerwinkel ist von Zinnober dicht gefüllt und es steigt derselbe je nach der Grösse der injicirten Menge mehr oder weniger hoch zwischen Iris und Cornea an. Im gegenüberliegenden Kammerwinkel ist die Ablagerung weit geringer, oft besteht sie nur aus wenigen Körnern. Kleinere Häufchen oder einzelne Partikelchen liegen da und dort im Kammerraum zerstreut, theils frei, häufiger an der vorderen Fläche der Iris oder auf der Membrana DESCEMETII.

Sind Exsudate vorhanden, so schliessen sie die Körner vollkommen ein und bilden mit ihnen eine starre Masse, die bis über das Pupillargebiet hinaufreichen kann. Die Exsudate erweisen sich bei stärkerer Vergrösserung als aus einem sehr feinen Netzwerk bestehend, das aus zierlich verschlungenen Fibrinfäden zusammengesetzt ist. Lymphkörperchen enthalten sie nur selten und dann nur in sehr geringer Anzahl. Dass dieselben mit Zinnoberkörnern gefüllt seien, konnte ich nie nachweisen. Die letzteren liegen im Gegentheil frei im Exsudat, zu kleineren oder grösseren Häufchen gruppirt, die in Gestalt und Grösse die differentesten Formen darbieten.

Vom Kammerwinkel aus wandern die Körner in das Maschenwerk des FONTANA'schen Raumes hinein. Im unteren

Abschnitt des Auges ist dasselbe vollständig ausgefüllt, während es im oberen Segmente weniger reichlich damit versehen ist. Es entspricht dies wiederum der Art der Farbstoffablagerung im Kammerraum und es ist als Ursache wohl in erster Linie die Tendenz, sich zu senken, in zweiter die Kammerwasserströmung anzusprechen, etwa so, dass in Folge des grösseren Gewichtes des Zinnobers gegenüber dem Humor aqueus, der erstere auf den Kammerboden sich ablagert. Dieser Kraft wirkt aber in der oberen Kammerhälfte eine andere entgegen, die Strömungsgeschwindigkeit des Humor acqueus in der Richtung von der Pupille zum Ligamentum pectinatum. Besitzt diese Kraft eine gewisse Grösse, so wird es ihr gelingen, einen Theil der Farbstoffkörner mit sich zu reissen.

Der FONTANA'sche Raum bildet die Sammelstelle für einen dreifachen Abfluss: erstens einmal in die Iris, zweitens in's Corpus ciliare und endlich drittens durch die Bulbuswandung am Uebergang des cornealen in das scleräle Gewebe.

Der erste Weg kennzeichnet sich dadurch, dass vom FONTANA'schen Raum aus lange Zinnoberstreifen abzweigen, die aus mehr oder weniger dicht gedrängten Körnern bestehen. Die Körner liegen in der Nähe des FONTANA'schen Raumes sehr zahlreich bei einander, während sich die Streifen im Irisgewebe bald verlieren und hier eine regellose aber ziemlich gleichmässige Vertheilung des Farbstoffes zu treffen ist. Es liegt der Farbstoff frei in den Gewebsmaschen und sammelt sich durchaus nicht etwa um die Gefässe oder in denselben an.

Dass diess aber nicht der einzige Weg ist, auf dem die Iris gefüllt wird, beweist der Umstand, dass sie Zinnober auch in den Fällen enthält, wo der FONTANA'sche Raum desselben beinahe vollständig entbehrt, wie dies häufig im oberen Kammerwinkel vorkommt. Es ist dann sehr oft gerade der Pupillarrand reichlicher gefüllt als die übrigen Theile. Es muss daraus geschlossen werden, dass die Iris im Stande ist, körnige Elemente direct aus der vorderen Kammer in sich aufzunehmen.

In ungewöhnlich grosser Menge wandert der Zinnober aus dem FONTANA'schen Raum in's Corpus ciliare hinein und lagert sich mit Vorliebe in dessen Fortsätzen ab. Die Spitzen oder Kuppen der Fortsätze lässt er fast immer frei und nimmt gewöhnlich ihre Basis oder deren mittleren Theil ein. Dagegen findet man ihn im ganzen Ciliarkörper, auch da, wo die Fortsätze des letzteren sich sehr weit auf der Hinterfläche der Iris gegen den Pupillarrand erstrecken. In der Chorioidea konnte ich nie Farbstoff entdecken.

Der dritte Abflussweg nimmt seinen Anfang an der Aussenseite des FONTANA'schen Raumes und verläuft im Uebergangsgewebe zwischen Cornea und Sclera. Wir kommen damit auf ein Gebiet zu sprechen, das der Untersuchung Schwierigkeiten genug bietet und deshalb auch viel umstrittener Gegenstand der Autoren war. Das Unklare der anatomischen Verhältnisse trägt daran jedenfalls die geringste Schuld nicht. Ich glaube daher gut zu thun, wenn ich einige rein anatomische Beobachtungen vorausschicke.

Bekanntlich sind die Verhältnisse der Corneo-Scleralgrenze beim Kaninchen etwas anders gestaltet, als wir sie beim Menschen treffen, was hauptsächlich dem Umstand zuzuschreiben sein dürfte, dass dort der SCHLEMM'sche Kanal fehlt. Die äussere Grenze des FONTANA'schen Raumes bilden also in Sagittalschnitten die der Hauptsache nach von vorn nach hinten ziehenden Fasern des Corneo-Scleralgewebes. Ich sage der Hauptsache nach, denn die dem FONTANA'schen Raum unmittelbar anliegenden machen hievon eine Ausnahme, indem sie in manchen Schnitten auf der Mitte desselben mehr oder weniger rechtwinklig nach aussen umbiegen und die Wandung eines Canales bilden, der direct aus dem FONTANA'schen Raum entspringt und quer das Scleralgewerbe durchbricht. Bei der Mehrzahl der Schnitte ist nur der Anfangstheil dieses Canales zu sehen, gewöhnlich bis zur Grenze zwischen innerem und mittleren Drittel der Sclera vordringend, bald gerade nach aussen, bald etwas mehr nach vorn oder hinten gerichtet. Es können auch zwei

Canäle vorhanden sein, von denen dann der eine mehr im vorderen, der andere in der Nähe des hinteren Winkels des FONTANA'schen Raumes entspringt.

Durch Zufall erhielt ich ein Präparat, das den Canal in grosser Ausdehnung zu Gesicht bringt. (S. Fig. I). Aus dem FONTANA'schen Raum entspringend, verläuft derselbe bis etwa zur Grenze zwischen innerem und mittlerem Drittel der Sclera und etwas nach hinten. Hier theilt er sich in zwei Arme, von denen der eine nach hinten, zwischen innerem und mittlerem Drittel der Sclera zieht und allmählig der Sclero-Chorioidalgrenze sich nähert.

Der Andere nimmt seine Richtung nach vorn und theilt sich, wie sich aus andern analogen Schnitten ergibt, wiederum in mehrere Aeste, die sich theils nach kurzem Verlauf im Scleralgewebe verlieren, theils im subconjunctivalen Bindegewebe endigen und augenscheinlich mit Gefässen in Verbindung stehen. Es bildet somit der Canal eine dichotomisch sich theilende Baumfigur, die den FONTANA'schen Raum einerseits wahrscheinlich mit dem Perichorioidalraum anderseits mit den subconjunctivalen Blutgefässen in Communication bringt. Der Canal ist mit Endothelzellen ausgekleidet, deren Kerne mit Hämatoxylin sich viel intensiver imprägniren als die Kerne der scleralen Bindegewebszellen.

Dass dieser Canal nicht als vordere Ciliarvene angesehen werden kann, dafür spricht schon der eine Umstand, dass er direct aus dem FONTANA'schen Raum seinen Anfang nimmt. Dazu kommt, dass ich in demselben trotz der genauesten Beobachtung nie rothe Blutkörper zu entdecken vermochte. Ich bin deshalb geneigt, denselben als ein Lymphgefäss anzusprechen, das den FONTANA'schen Raum mit dem Perichorioidalraum und den subconjunctivalen Blutgefässen verbindet.

Da, wo ein Canal als solcher nicht zu finden ist, ist die Existenz eines Abflussweges doch anatomisch schon dadurch erwiesen, als die inneren Scleralfasern am FONTANA'schen Raum ihre Richtung in der beschriebenen Weise ändern und die

gerade von vorn nach hinten verlaufenden in mehr oder weniger grossem Winkel kreuzen. In der Nähe des FONTANA'schen Raumes verlaufen sie zu einem Bündel vereint, um sich dann büschelförmig zu vertheilen, spaltenförmige Lücken zwischen sich lassend.

Der anatomischen Beschaffenheit der Corneo-Scleralgrenze entspricht vollkommen das Bild, welches der in sie vordringende Zinnober darbietet. Ist ein Canal vorhanden, so ist er theilweise von Farbstoffkörnern angefüllt und es liegen dieselben nicht etwa in einer Scheide um denselben, die überhaupt nicht existirt. Im Uebrigen trifft man Zinnober in feinen Linien in der Sclera, die theils vom Canale abzweigen, theils direct vom FONTANA'schen Raum abgehen und auf den ersten Blick leicht den Eindruck machen könnten, die Zinnobervertheilung sei eine ganz gesetzlose. Stärkere Vergrösserung klärt aber bald auf und zeigt, dass diese Linien den durch die Scleralfasern begrenzten Spaltlücken entsprechen. Oft zieht eine rothe Linie vom FONTANA'schen Raum aus zwischen mittlerem und innerem Drittel der Sclera nach hinten bis etwa in die Höhe des Uebergangs des Ciliarkörpers in die Chorioidea, wo sie sich gabelig verzweigt (s. Fig. II). Da, wo von einem Canal nichts wahrzunehmen ist, folgt der Zinnober eben jenen die Sclera quer durchziehenden Faserbündeln, zwischen denselben in spaltförmigen Lücken sich lagernd. Dem Auseinanderweichen der Faserzüge entsprechend resultirt dann nicht selten eine bis zwischen mittleres und äusseres Drittel in die Sclera eindringende, gabelig sich vertheilende Farbstofflinie. (s. Fig. III).

Wie zu erwarten war, ist die Tiefe bis zu welcher der Zinnober in die Sclera eindringt etwas verschieden, allein es ist eine auffallende Erscheinung, dass diese Tiefe nur innerhalb kleiner Grenzen schwankt, trotzdem doch die Zeit von der Injection bis zum Tode bei den einzelnen Thieren ganz bedeutende Unterschiede aufweist. Die Ursache mag vielleicht darin zu suchen sein, dass die Stromstärke des Humor aqueus nach aussen allmählig abnimmt und die, wenn auch kleinen

Zinnoberkörner, doch nicht mehr weiter zu rollen vermag. Jedenfalls setzt das vielmaschige Gewebe der Corneoscleralgrenze derselben einen bedeutenden Widerstand entgegen.

Ein weiterer Ort, dem der Farbstoff aus der vorderen Kammer mit Vorliebe zuwandert, sind die Kittleisten zwischen den Endothelzellen der DESCEMET'schen Membran. Er bildet in denselben zusammenhängende zierliche Bändchen, die ein feines Netzwerk zusammensetzen, in dessen Lücken die Endothelzellen selbst liegen, die keine Körner enthalten.

In die unversehrte DESCEMET'sche Membran hinein dringen die Körner nicht und es ist unter normalen Umständen also auch die Cornea für körnige Elemente nicht zugänglich. Anders freilich verhält sich die Hornhaut bei lädirter Membrana DESCEMETII. Den Beweis dazu erbringt mir ein Auge, in dem sich an der Einstichstelle eine vordere Synechie gebildet hat. An dieser Stelle nun dringen vornehmlich die feinern Zinnoberpartikelchen in grosser Zahl in die Hornhaut ein und lagern sich in den Saftkanälchen ab.

Die Synechie liegt über der Pupille, etwa in der Mitte zwischen Kuppe und oberem Rand der Cornea. Die Farbstoffablagerung beschränkt sich der Hauptsache nach auf die hintere Hälfte der Corneallamellen und steht pupillarwärts von der Synechie, sowohl was die Zahl der Körner anbetrifft als ihre Ausdehnung, weit hinter dem oberhalb der Synechie gelegenen Hornhautabschnitt zurück. Hier dringt der Zinnober in ununterbrochenen Linien bis zum Hornhautrand vor, allmählig der vorderen Fläche sich nähernd. Verschiebt man das Präparat unter dem Mikroskop, sodass die Corneoscleralgrenze und das subconjunctivale Bindegewebe sammt Muskelansätzen in's Gesichtsfeld fallen, so erblickt man zwei Zinnoberstreifen, einen vorderen und einen hinteren. Der vordere beginnt etwas vor dem Ansatz des M. rectus superior zwischen Sclera und subconjunctivalem Bindegewebe und zieht in nach aussem concavem Bogen in letzterem weiter nach hinten bis über die Ansatzstelle des M. rectus superior, wo

die Körner nach und nach spärlicher werden, aber eine directe Fortsetzung zum zweiten Streifen bilden, der sich zwischen M. rectus superior und subconjunctivalem Bindegewebe bis gegen den Aequator des Auges erstreckt. Es erinnert diese Anordnung lebhaft an den von WEISS beschriebenen Streifen der Cornea, der auf gleiche Weise in's subconjunctivale Gewebe austritt.

Es ist damit erwiesen, dass die Hornhaut auch für körnige Farbstoffe passirbar ist. Dieselben können aber von der vorderen Kammer aus nur dann in sie eindringen, wenn die Membrana DESCEMETII lädirt ist. Ferner deutet die Art, wie der Zinnober die Cornea durchwandert und im subconjunctivalen Bindegewebe sich sammelt darauf hin, dass in derselben ein Flüssigkeitsstrom existirt, der im Mittelpunkt beginnend ihrem Rande zufliesst.

B. Anlegung einer Milzbrand-Cultur in der vorderen Augenkammer.

GIFFORD[1]) hat in seiner Arbeit: „Beitrag zur Lehre der sympatischen Ophthalmie" bewiesen, dass der Bacillus anthracis ein geeignetes Mittel ist, die Abflusswege der intraocularen Flüssigkeiten zu studiren. Er hat gezeigt, dass derselbe dem Glaskörper eingeimpft, sich rasch vermehrt und in die mit dem Glaskörperraum communicirenden Lymphbahnen eindringend, sehr wohl zum Nachweis der letzteren benutzt werden kann. Es mag deshalb nicht auffallend erscheinen, wenn ich hoffte durch Uebertragung der GIFFORD'schen Versuche auf die vordere Augenkammer, wesentlich zur Kenntniss der Abflusswege des Humor acqueus beitragen zu können. Leider ist mir dies nicht gelungen. Meine jetzige Stellung erlaubte es mir nämlich nicht, die sehr Zeit raubenden Untersuchungen zu einem Abschlusse zu bringen. Wenn ich mir dennoch er-

[1]) Archiv für Augenheilkunde, Bd. XVII, Heft 1, Wiesbaden 1886.

laube, dieselben der Oeffentlichkeit zu übergeben, so geschieht dies lediglich mit dem Wunsche, es möchte der geringe Anfang doch da oder dort zu weiteren Versuchen anregen.

Schon GIFFORD hat darauf hingewiesen, dass es nicht leicht sei, den Milzbrandbacillus in das Innere des Auges zu bringen, ohne das Versuchsthier zugleich allgemein zu inficiren und grosse Verluste nöthigten ihn, nach einem Verfahren zu suchen, das die Allgemeininfection zu umgehen gestattete. Es besteht dasselbe darin, dass ein Glasstab in einen feinen Faden ausgezogen wird, der am Ende eine feine knopfförmige Anschwellung trägt. Das Knöpfchen wird nun in eine Gelatine-Milzbrandcultur gebracht, sodass eine dünne Schicht an demselben haftet. Durch mehrmaliges Eintauchen in eine sterilisirte Stärkelösung gelingt es, die kleine, am Stäbchen haftende Milzbrandcultur vollständig einzuschliessen und unschädlich zu machen, worauf das Stäbchen ohne Gefahr durch eine Scleralwunde in den Glaskörperraum verbracht werden kann. Im Glaskörper löst sich die Stärke, womit dem Bacillus Gelegenheit geboten ist, sich weiter zu entwickeln.

Es musste einleuchten, dass das Verfahren ebenso gut der vorderen Kammer angepasst werden kann wie dem Glaskörperraum. Nach vorgenommener Desinfection machte ich am oberen Cornealrande mit einer Iridectomie-Lanze einen Einstich, durch den sich das Kammerwasser entleerte. Hierauf wurde das Milzbrandgift, das ich am Glasknöpfchen mit mehreren Schichten von Gummi befestigt und eingehüllt hatte, durch den Hornhautschnitt in die vordere Kammer eingeschoben und durch leichten Druck gegen die hintere Cornealwand abgebrochen.

Ich behandelte auf diese Weise sechs Kaninchen. Die Cornealwunde war in der Regel bald verklebt, der die Bacillen einhüllende Gummi wurde schnell vom umspühlenden Kammerwasser gelöst und schon nach wenigen Stunden kündigte eine vom Glasstäbchen nach allen Seiten sich verbreitende Trübung ein deutliches Wachsthum der Cultur an.

Allein gelingt auch der Act der Impfung vollkomen gut, so ist eine Allgemeininfection des Thieres schon nach relativ kurzer Zeit nicht immer zu vermeiden. Sich selbst überlassen, starben die Kaninchen nach 1 ½—2 Tagen, obschon eine Verletzung im Augeninneren mit Sicherheit ausgeschlossen werden konnte. Die Schuld wird jedenfalls einer resorbirenden Wirkung der Iris zugeschrieben werden müssen, der Bacillus also durch die Irisgefässe in den Blutkreislauf gelangt sein.

Es ist in Folge dessen wichtig, den Zeitpunkt ausfindig zu machen, der es noch gestattet, sich eine noch nicht allgemein inficirte Leiche zu verschaffen. Dieses ist aber nur durch die Erfahrung annähernd zu bestimmen und wird eben vorerst eine Reihe von Thieren geopfert werden müssen. Ich möchte ihn auf etwa 20 Stunden ansetzen, obschon ich einmal auch nach 50 Stunden nicht im Stande war, Bacillen im Blute nachzuweisen.

Nach ca. 20 Stunden hatte sich die Cultur gewöhnlich bis zu einer Ausdehnung entwickelt, dass sie beinahe die ganze Kammer ausfüllte. Das Auge wurde sammt dem ganzen Orbitalinhalt herausgenommen und im Uebrigen behandelt wie bei den Zinnoberversuchen. Die Bacillen färbte ich nach der GRAM'schen Methode.

Die mikroskopische Durchsicht der Präparate bot immerhin auch hier Interessantes. In der vorderen Kammer findet sich in der Regel ein mächtiges Exsudat, das aus Fibrinfäden und Lymphkörperchen besteht und eine grosse Zahl von Bacillen enthält.

Die Lücken des FONTANA'schen Raumes sind ebenfalls mehr oder weniger von den Stäbchen angefüllt, von wo sie in's Corpus ciliare und zwischen letzterem und Sclera nach hinten bis in den Suprachorioidalraum vordringen. Immerhin beschränken sie sich auf die Grundsubstanz des Ciliarkörpers und sind in dessen Fortsätzen nicht zu finden. Vom FONTANA'schen Raum aus wandern die Bacillen ferner in die angrenzende Sclera ein und bilden hier kleine Grüppchen.

Die Ablagerung der Milzbrandbacillen ist also im wesentlichen die gleiche wie in den Zinnoberpräparaten. Die Anhäufung im Corpus ciliare und zwischen diesem und der Sclera scheint den SCHWALBE'schen Befund über die Füllung des Canalis PETITI von der vorderen Kammer aus zu stützen und zugleich den Weg anzugeben, auf welchem dieselbe zu Stande kommt.

Die Iris verhält sich etwas verschieden zu den Baeillen, indem sie allerdings meist eine bedeutende Anzahl derselben beherbergt, hie und da aber auch von ihnen gänzlich frei ist. Sind sie in derselben vorhanden, so liegen sie der Mehrzahl nach in den Gefässen.

Die Linse scheint ein besonders günstiger Nährboden für das Milzbrandvirus zu sein. Es ist dies aus einem Präparat zu ersehen, in dem die Linsenkapsel unabsichtlich angespiesst wurde. Hier dringen die Baeillen in's Linsengewebe ein und liegen in sehr grosser Zahl in demselben.

Ein eigenthümliches Verhalten des inneren Scleraldrittels zur Färbung nach GRAM möge hier noch Erwähnung finden. Die stäbchenförmigen Zellkerne nämlich imprägniren sich auffallend stark mit der Farbe und geben dieselbe mit Jod behandelt, nur mangelhaft ab. In Folge dessen sind sie oft schwer von den Baeillen zu unterscheiden.

Aus dem Mitgetheilten ist ohne weiteres ersichtlich, dass das Untersuchungsverfahren mittelst Milzbrandbacillen ein ähnliches Resultat zu Tage gefördert hat wie dasjenige mittelst Zinnobers. Ich bin deshalb der vollen Ueberzeugung, dass dasselbe wieder aufgenommen, resp. weiter ausgedehnt, Licht in die Abflussverhältnisse aus der vorderen Kammer bringen wird.

Fasse ich die gemachten Beobachtungen zusammen, so komme ich zu folgenden Schlusssätzen:

1. Es besteht in der vorderen Kammer ein beständiger Flüssigkeitstrom von der Pupille gegen das Ligamentum pectinatum.

2. Die vordere Kammer communicirt mittelbar durch den FONTANA'schen Raum mit Lymphgefässen, die im Uebergangsgewebe zwischen Cornea und Sclera verlaufen und sich mit grösster Wahrscheinlichkeit einerseits in den Perichorioidalraum, anderseits in subconjunctivale Venen ergiessen.
3. Die Iris ist wahrscheinlich nicht ein secernirendes, sondern ein resorbirendes Gewebe.
4. Die Kittleisten zwischen den Endothelzellen der DESCEMET'schen Membran, sowie die Cornea sind für corpusculaere Elemente von der vorderen Kammer aus passirbar, letztere jedoch nur, wenn die Membrana DESCEMETII lädirt ist.
5. In der Cornea existirt wahrscheinlich ebenfalls ein Flüssigkeitsstrom, der demjenigen in der vorderen Kammer parallel gerichtet ist und in's subconjunctivale Bindegewebe führt.

Erklärung der Figuren.

Fig. I. Sagittalschnitt durch Cornea und Sclera in verticalem Meridian, zeigt die Lymphbahnen der Corneo-Scleralgrenze. (Kaninchen).

Fig. II. Sagittalschnitt wie Fig. I. Eindringen des Zinnobers in's Corpus ciliare und in die Sclera. (Kaninchen).

Fig. III. Dasselbe in einem Schnitt, der parallel zum verticalen Meridian durch die Corneo-Scleralgrenze gelegt wurde. (Kaninchen).

Fig. I.

Fig. II.

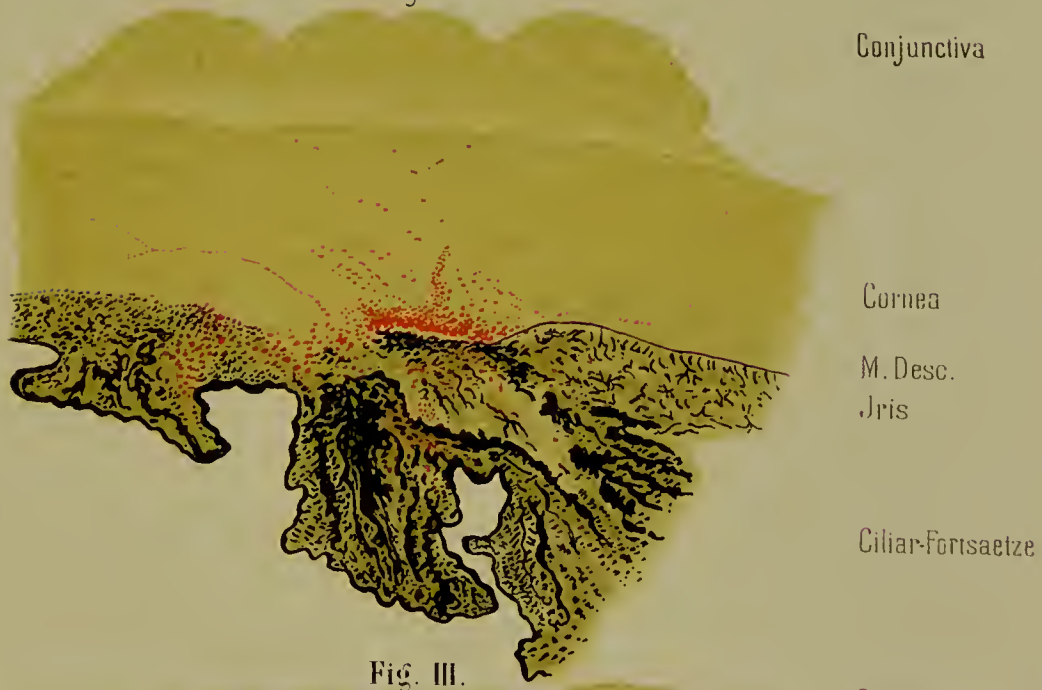

Fig. III.

Société de Biologie: Comptes rendus des séances et Mémoires. Tome IIIe de la 7e série. Année 1881. Paris, 1882; 8°.

Society of Chemical Industry: The Journal. Vol. III. Nr. 6. Manchester, 1884; 8°.

Stossich, Michele: Animali rari e nuovi per il Mare Adriatico. Parte 4° & 5°. Trieste, 1882—83; 8°. Serie 1ª. Brani di Elmintologia Tergestina. Trieste, 1883; 8°.

Verein, naturwissenschaftlicher, für Sachsen und Thüringen: Zeitschrift IV. Folge, III. Band, 2. Heft. Halle a. S., 1884; 8°.

— Siebenbürgischer, für Naturwissenschaften in Hermannstadt: Verhandlungen und Mittheilungen. XXXIV. Jahrgang. Hermannstadt, 1884; 8°.

Wiener Medizinische Wochenschrift: XXXIV. Jahrgang. Nr. 25 und 26. Wien, 1884; 4°.

Wissenschaftlicher Club in Wien: Monatsblätter. V. Jahrgang. Nr. 9. Wien, 1884; 8°.